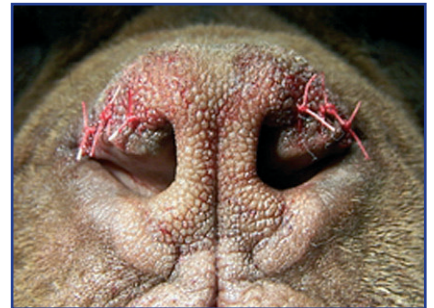



# A Brachycephal szindróma „turcsiorr-tünetegyüttes”

**A Brachycephal szindróma súlyos légzőszervi betegség, ami rövid fejű kutyáknál fordul elő, és így persze a mopszoknál is. Nagyon gyakori például angol és francia bulldogok esetében, de nagyobb testű bulldogoknál és rokonaiknál is előfordul. Ahogy minden olyan kutyafajta esetében, ahol az arcori rész rövid, az orr rövid, turcsi.**



A légyszájpadlás túl hosszú és rálóg a gégeére. A légcső túl szűk. A gége nem tart rendesen, vagy az orrlyukak túl szűkek. Ezek a tünetek külön-külön, vagy együtt akadályozzák a légzést. A kutya melegtől, stressztől vagy fizikai igénybevétel esetén fullad, nehezen kap levegőt, súlyos esetben elájul, ellilul a nyelve. A fújtatás, szörtyögés bizonyos mértékig „normális” dolgok rövid orrú kutyák esetében, de ha a fullad, az már nem! Ha ilyet tapasztal, mindenképpen vigye el orvoshoz a kutyát. A felső légúti megbetegedések is okozhatnak ilyen tüneteket, hiszen az amúgy is szűk légutak még szűkebbé vál-

hatnak a gyulladás következtében, különösen akkor, ha már váladék is képződött. Ha fertőzéssel állunk szemben, akkor a tünetek javulnak antibiotikum, köptető és légúti gátító hatására. A Brachycephal szindróma esetén szükség lehet a szűk orrnyílások, a normálisnál sokkal vastagabb légyszájpadlás, illetve súlyosabb esetekben a gége bizonyos részének korrekciójára. Célszerű ezt minél előbb megtenni, mert az idő előre haladtával az állandó nehezített légzés következtében a gége elváltozásai súlyosbodhatnak. Kórházunkban lehetőség van a betegség, a légutak endoszkópos vizsgálatára, majd a korrekciós műtétek elvégzésére. A

műtétek jó kórjóslatúak, melyet követően hamarosan sokkal jobban érzi magát a kutya, nem kell a levegőért minden egyes légvételkor megküzdenie, megszűnik, jelentősen csökken a szörtyögés, horkolás. Ez a gazdinak is nagy öröm, hiszen az addig szinte elviselhetetlenül horkoló, fel-felhorkantó, „apnoező” (hosszabb légvételi szünetek után küzdelmesen, felhorkantva levegőt vevő) kutya csendes lesz, nyugodtan alszik. A műtét annál jobban sikerülhet, minél előbb, minél korábban végezzük el, mert annál kevésbé vastagodnak meg a szövetek. A képen egy sikeres orrplasztika eredménye látható, amelyet szinte minden esetben követ a légyszájpadlás korrekciója, és esetenként a gégeben található „zacskó-sacculus” plasztikája is. **Dr.Szolnoki János**

Állatkórházunk hosszú nyitvatartással – 8-20h-ig, (26-317-532,30-9370-863) – és állandó éjjel-nappali, és hétvégi ügyelettel( 30-66-26-849) várja Önöket és kedvenceiket Szentendre központjában. Folyamatos akciókkal, törzs-páciens kedvezményekkel, házi állatorvosi szolgálattal - kiszállásokkal -, kutyakozmetikával, kutya, macska panzióval és sokféle szakrendeléssel, kiváló műszerezettséggel, több mint 20 év tapasztalattal, és fiatalos lendülettel, több mint 120 m<sup>2</sup>-en állunk az Önök rendelkezésére.

## Szentendrei Rendelőintézet és Állatkórház

2000 SZENTENDRE, RÓMAI SÁNC 2/B

**DR. SZOLNOKI JÁNOS**

06-30-937-0863

06-23-317-532

**Éjjel-nappal, hétvégén-ünneppal**

**folyamatos ügyelet: 06-30-66-26-849**

**Másik rendelő: 2012 TAHI, SZENTENDREI ÚT 6. 06-26-385-152**

**www.hegyvidekiklin.fw.hu**